

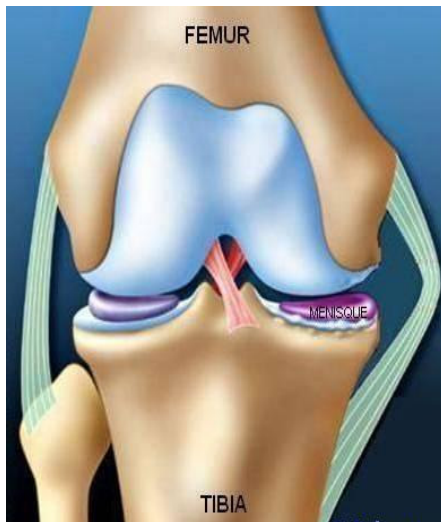
Arthrose du genou

Prise en charge médicale

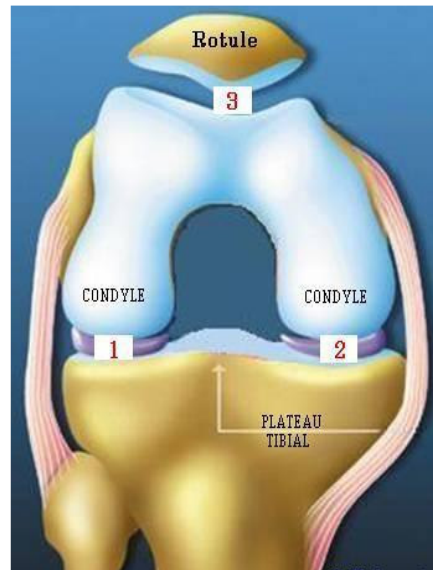
Docteur François Prigent

Le **genou naturel** est composé de trois parties :

- *L'extrémité inférieure du fémur* qui a la forme de deux roues accolées : les condyles
- *L'extrémité supérieure du tibia*, en plateau.
- *La rotule* : petit bouclier situé sur l'avant du fémur.



Genou de face en extension

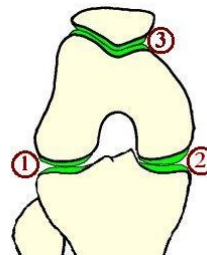
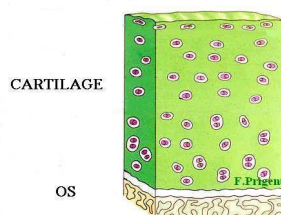


Genou de face en flexion

Les mouvements articulaires se font par glissement entre ces composants osseux, recouverts d'une couche de cartilage. (en bleu)

Le cartilage recouvre, à la manière d'une « moquette » les surfaces osseuses en contact. Ce fin revêtement assure le fonctionnement harmonieux du genou par glissement. Les espaces de glissement sont au nombre de trois **1 2 3**

Le cartilage recouvre, à la manière d'une « moquette » les surfaces osseuses en contact. Ce fin revêtement assure le fonctionnement harmonieux du genou par glissement. L'usure du cartilage est appelée **ARTHROSE**



Entre le fémur et le tibia **les ménisques** sont deux petits coussins en forme de croissant. Situés en dedans et en dehors, ils amortissent le contact entre le cartilage du fémur et du tibia. Dans l'arthrose ils ont tendance à s'user. On appelle cela : *lésion dégénérative*. Même usé le ménisque reste un amortisseur utile du genou surtout en cas d'arthrose.

Comment reconnaître l'arthrose de genou ?

Le principal signe clinique est la douleur

Celle-ci prédomine d'un côté de l'articulation ou touche la totalité du genou.

Parfois très intense, elle se localise dans la majorité des cas au genou sans irradiation.

Elle augmente avec les activités physiques ou même à la marche et peut se poursuivre la nuit.

Cette douleur s'accompagne progressivement d'une gêne au mouvement.

La radiographie standard confirme le diagnostic.

Sur les radios standard, alors que les os sont bien visibles, le cartilage est transparent.

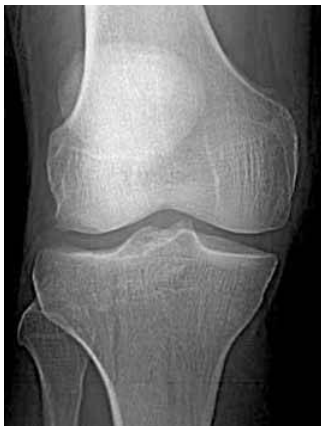Lorsqu'il y a arthrose la couche de cartilage entre les os s'amincit car elle s'use.

Sur la radio cette usure donne l'impression que les os se rapprochent. Au début le pincement est discret puis il s'accroît. Pour finir les os se touchent. Le contact se fait os sur os.

Pour voir ce pincement les radiographies doivent être faites debout, en appui sur les 2 pieds.

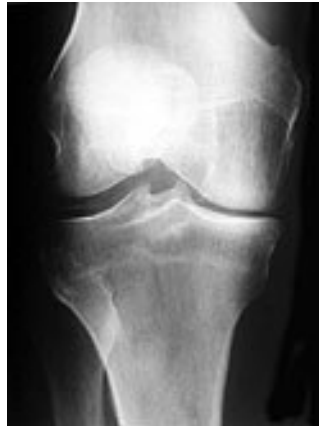Le bilan comprend un cliché où le genou est un peu plié comme la position « schuss » au ski.

Cette radio est importante, en effet le genou s'use surtout dans cette position lors de la marche.



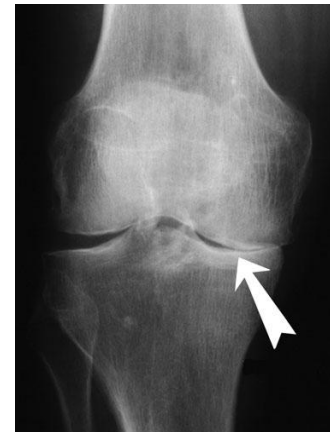Absence d'arthrose

Pas de pincement articulaire



Arthrose partielle

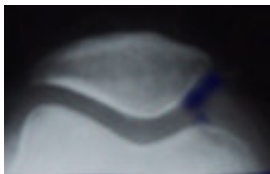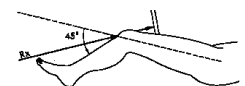Pincement interne moyen
fémoro-tibial



Arthrose complète

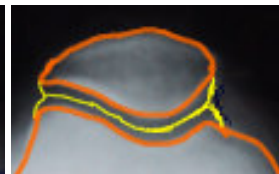
Pincement Interne complet

Le bilan radiologique comprend également une radiographie de la rotule



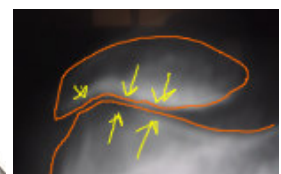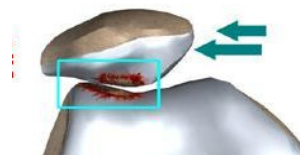
Absence d'arthrose

Pas de pincement articulaire



Arthrose complète

Pincement externe complet
fémoro-patellaire



A l'issue du bilan radiographique l'usure articulaire peut être localisée sur un seul compartiment ou sur plusieurs.

L'arthrose du genou : traitement médical

Les médicaments qui empêchent la destruction du cartilage n'existent pas.

Il est habituel de dire qu'il n'y a pas de médicaments qui ralentissent l'usure du cartilage. Ce sujet fait l'objet de nombreuses études dont certaines semblent encourageantes.

Les médicaments qui traitent les symptômes de l'arthrose sont au nombre de quatre :

1. Les antalgiques

- Ces médicaments ont pour seul objectif de soigner la douleur.
- Ceux-ci sont administrés par la bouche.
- Ils sont, habituellement, bien supportés et peuvent être associés à d'autres traitements.

2. Les anti- inflammatoires

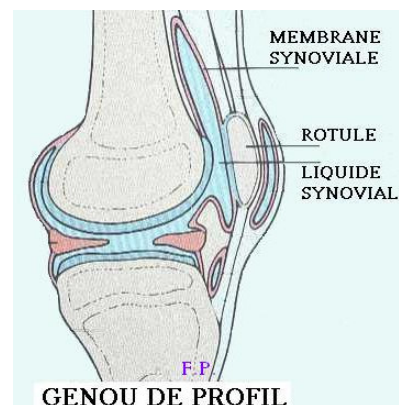
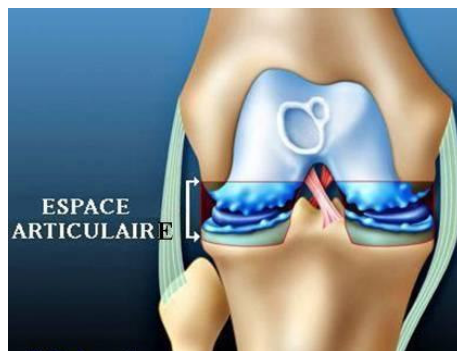
- Leur objectif est double : traiter la douleur et l'inflammation (échauffement articulaire)
- Ils peuvent être administrés par la bouche ou par injection intra articulaire (infiltration)
- Ceux-ci peuvent présenter certains inconvénients notamment digestifs.
- Leur efficacité compense ces risques maîtrisables.
- Ils sont souvent prescrits en association.

3. Les médicament dits « spécifiques » de l'arthrose

- Leur efficacité n'apparaît qu'après plusieurs semaines d'utilisation.
- Ils s'administrent par la bouche et sont généralement bien tolérés.
- Leur effet sur la douleur est moindre. Ils peuvent être associés aux précédents.

4. La viscosupplémentation.

L'articulation baigne dans un liquide visqueux : le liquide synovial.



- Le traitement par viscosupplémentation augmente la lubrification de l'articulation.
- Son administration se fait par injection intra articulaire.
- Ce traitement améliore le confort articulaire mais ne traite pas l'arthrose en temps qu'usure du cartilage.
- Sa prescription peut être isolée. Il s'agit, au maximum, d'une cure annuelle. (3 injections)

Dans certains cas le port de **semelles « amortisseuses »** peut être conseillé (sorbothane).

**REPONDRE À TOUTES LES QUESTIONS DE NOS PATIENTS
EST LA MEILLEURE PREPARATION À LEUR INTERVENTION**

FICHES D'INFORMATION-PATIENT

Arthrose du genou. Quand faut il opérer et quelle opération ?

Qu'est ce que l'arthrose du genou ? Le traitement médical. Le traitement chirurgical.

Arthrose du genou :

Qu'est ce que l'arthrose du genou ? Le traitement médical. Le traitement chirurgical.

Arthroscopie du genou :

Description : le cartilage, les ligaments, les ménisques. Qu'est qu'une arthroscopie du genou ?
La lésion du ménisque : son traitement, ses suites.

Prothèse partielle de genou. Unicompartmentale :

Qu'est ce que l'arthrose ? Quelle prothèse ? Description de l'**opération mini invasive**.
Les suites immédiates et à distance de la chirurgie mini invasive ? Mode de vie et voyages.

Prothèse totale de genou :

Qu'est ce que l'arthrose ? Quelle prothèse ? Description de l'**opération mini invasive**.
Les suites immédiates et à distance de la chirurgie mini invasive ? Mode de vie et voyages.

Ostéotomie du genou :

Qu'est ce que l'arthrose ? Quand proposer une ostéotomie ? Description de l'intervention.
Les suites immédiates et à distance.

Rupture du croisé antérieur. Reconstruction sous arthroscopie :

Qu'est que le ligament croisé antérieur ? Description de l'**opération mini invasive**
Quand traiter ? Les suites immédiates et à distance. La reprise du sport.

Désaxation de la rotule :

Description de la rotule et de son fonctionnement. Importance de la rééducation.
Place de la chirurgie. Description de l'intervention. Suites immédiates et à distance.