CHIRURGIE MINI INVASIVE POSTÉRIEURE DE HANCHE.

Installation et exposition

F. PRIGENT

Clinique Saint Louis. 78300 Poissy - f.prigent@noos.fr

La voie d'abord postéro-latérale est actuellement la voie la plus utilisée pour réaliser une arthroplastie totale de hanche. Historiquement celle-ci présente un taux de luxation primaire plus fréquent que les abords antérieurs ou latéraux.

La technique mini invasive postérieure, décrite ici, se caractérise par un abord musculaire plus limité respectant le pyramidal associé à une réparation de la capsule articulaire.

Ce respect maximum des éléments musculaires et capsulaires a pour objectif la diminution du taux de luxation ainsi que l'amélioration des performances fonctionnelles post opératoires.

La description qui suit cherche à lever les difficultés dues à l'étroitesse de l'incision ainsi qu'à la tension des muscles et tendons conservés.

Une attention particulière sera apportée aux quatre positions du membre qui permettent, tour à tour, au décours de l'intervention, de tendre et détendre les parties molles respectées.

TECHNIQUE OPERATOIRE

1. Installation du patient

Le patient est installé en décubitus latéral strict.

Deux appuis antérieur et postérieur standards assurent une fixation stable du bassin.

Un troisième appui est positionné sous le tiers inférieur de jambe.

Cette installation permet quatre positions per opératoire.

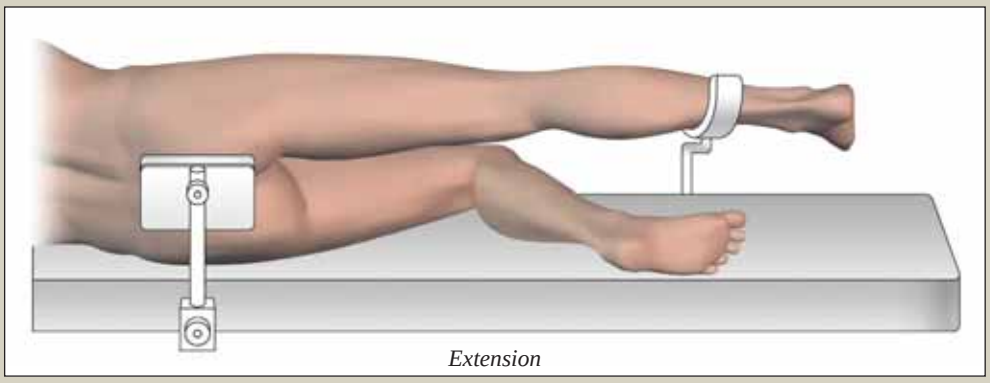

Extension

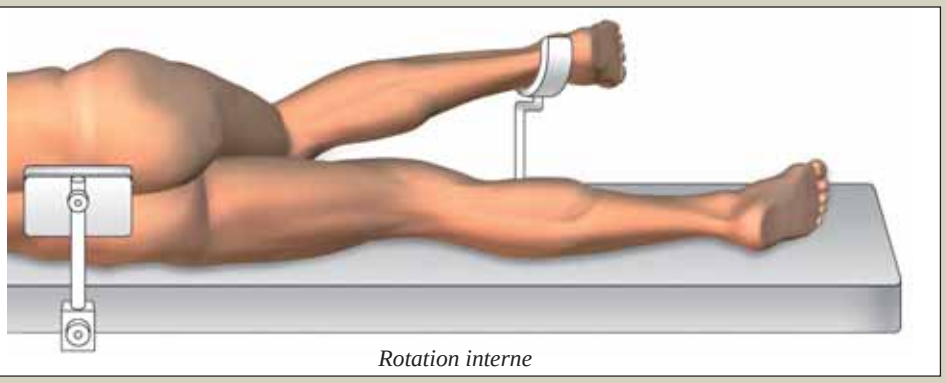

Rotation interne

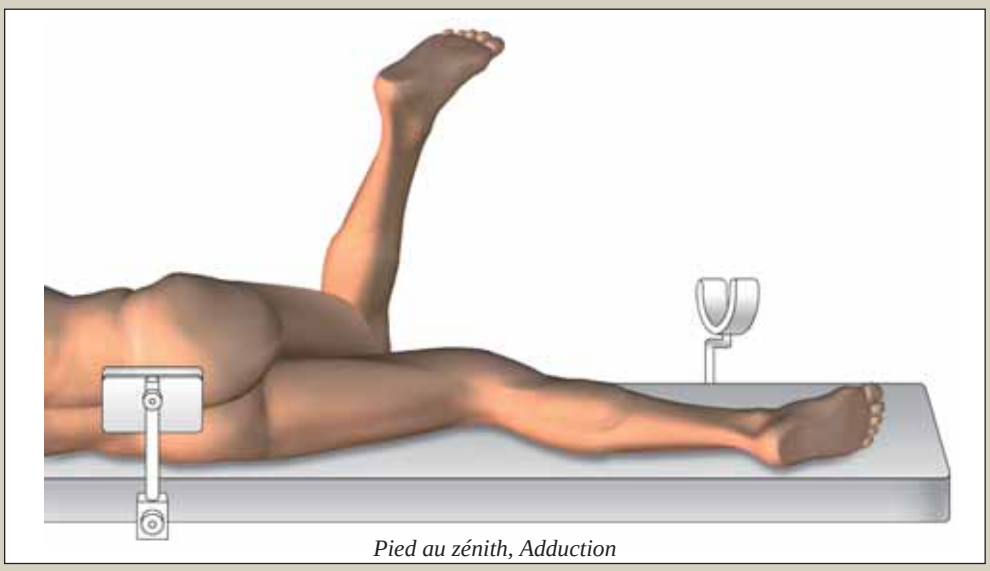

Pied au zénith, Adduction

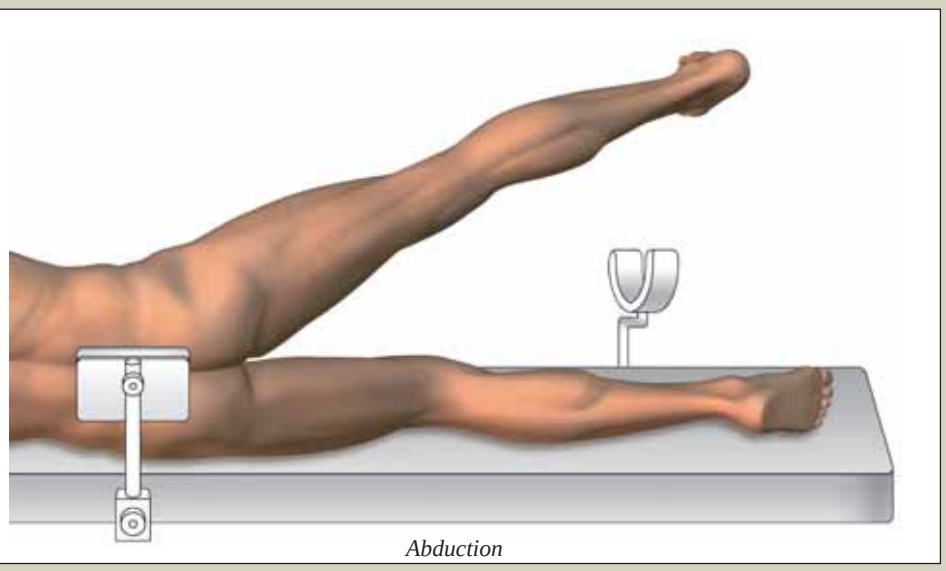

Abduction

2. Instrumentation

Une instrumentation standard est suffisante. Elle comprend un cadre de Charnley, des écarteurs contre-coudés de Hohmann ainsi que des manches de fraise et un porte cotyle droits. Certains instruments plus spécifiques peuvent améliorer l'exposition. Lors du temps cotyloïdien l'écarteur antérieur de Hohmann est volontiers remplacé par un écarteur col de cygne (Precimed). Le temps fémoral est facilité par un élévateur de fémur (Precimed).



Ecarteur col de cygne (Precimed)

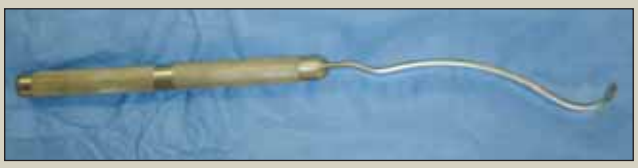

Elévateur de fémur (Precimed)

3. Graphique de l'incision

Son tracé précis facilite la voie d'abord.

Le bord supérieur du grand trochanter est palpé main à plat sur un membre maintenu en extension. A partir de ce premier repère, matérialisé sur la peau, deux points situent l'incision. Le premier un cm en arrière de l'angle postéro supérieur du trochanter. Le second, à 10 cm du sommet, sur l'axe du fémur.

Sur la ligne reliant ces deux points l'incision mesure 9 cm : 2 cm au dessus du point trochantérien et 7 cm en dessous.

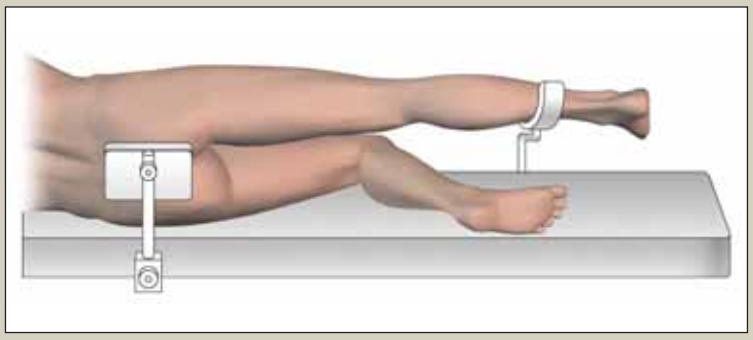



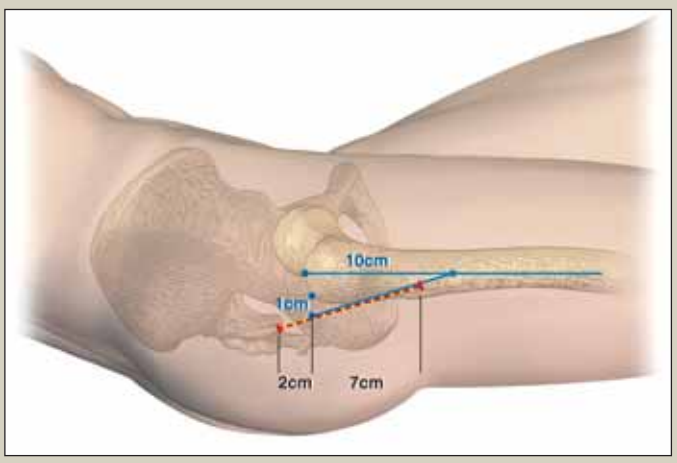

AGENDA

4. L'abord superficiel

La cheville repose sur l'appui inférieur. Le genou fléchi amène la hanche en rotation interne par simple pesanteur.

Le plan cutanéo graisseux est incisé. L'aponévrose du grand fessier apparaît. Celle-ci est ouverte. Le muscle grand fessier est alors discisé de façon atraumatique, de bas en haut, dans le sens de ses fibres. Dans la partie inférieure de l'incision la section du fascia lata, sur 2 cm, facilite ce geste.

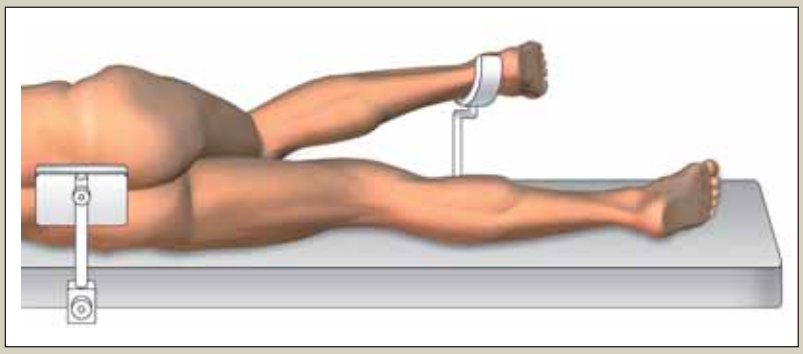

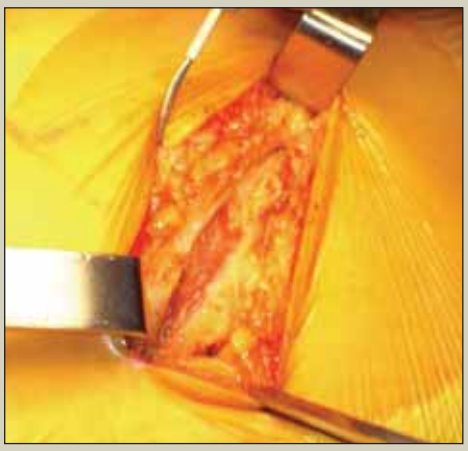

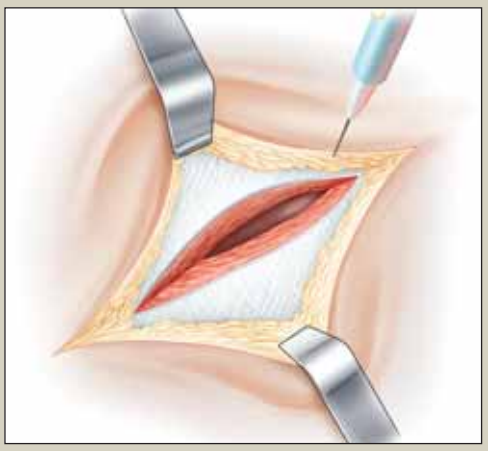

Un cadre de Charnley est mis en place. Il maintiendra écarté le grand fessier durant toute l'intervention. Sa valve antérieure est volontiers positionnée en amont du grand trochanter.

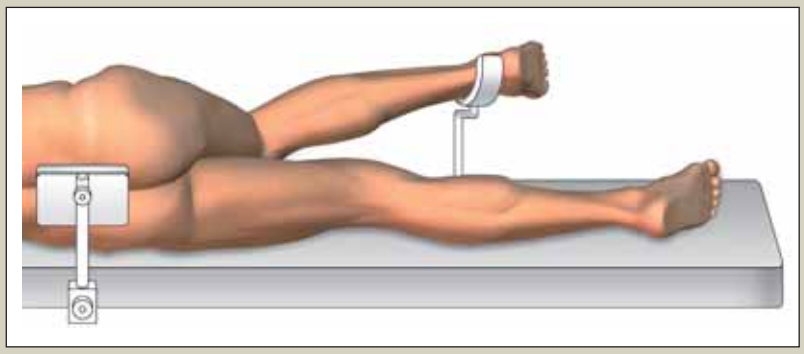

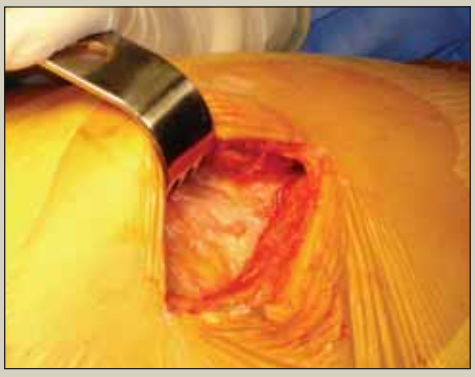



5. L'abord musculaire profond

Sous le plan musculaire superficiel les seules structures musculaires visibles sont le moyen fessier vers le haut et le carré fémoral vers le bas. Au milieu du champ opératoire des appositions graisseuses recouvrent les muscles pelvitrochanteriens.

Vers le haut, l'exposition est améliorée par un écarteur de Faraboeuf. Vers le bas, un écarteur contre-coudé de Hohmann, placé à la partie inférieure de la capsule, récline les muscles obturateur externe et carré fémorale. Entre ces deux écarteurs le surtout graisseux est sectionné au plus près du grand trochanter puis récliné vers l'arrière à la compresse.

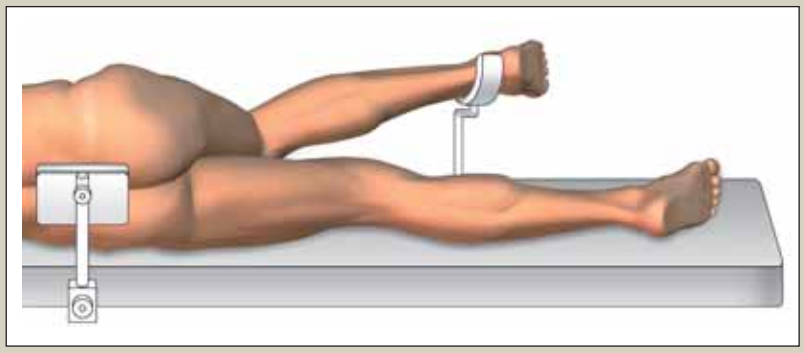



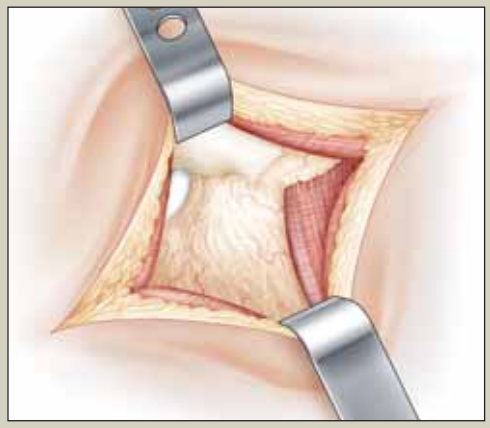

Les muscles pelvitrochanteriens apparaissent. Leur section débute dans le bas de l'incision, le long du grand trochanter, sans ouverture de la capsule sous jacente.

Tout d'abord le muscle jumeau inférieur épais et charnu. Ses fibres sont réclinées vers l'arrière. Puis le tendon du muscle obturateur interne. Ce tendon, de trajet antero postérieur, se rétracte vers l'arrière des que le ciseau libère ses dernières fibres. L'incision se poursuit sur le jumeau supérieur, muscle grêle et fin.

Le tendon puissant et nacré du pyramidal est alors repéré, décollé du plan capsulaire et chargé sur l'écarteur de Farabeuf.

Ce geste peut être aidé par une mise en abduction du membre.

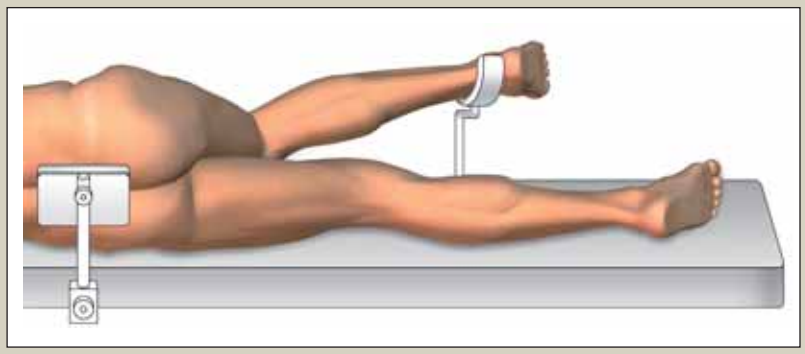

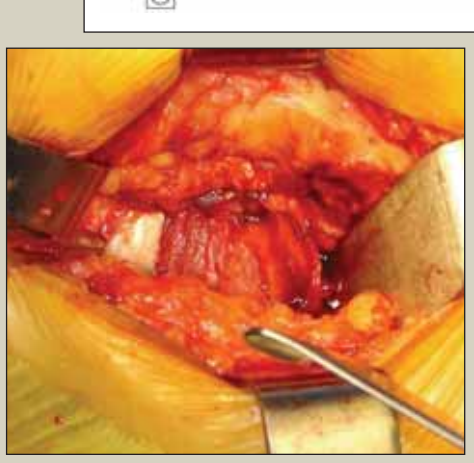

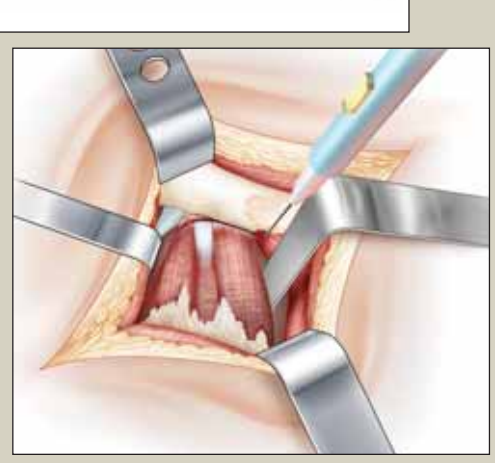

6. La section capsulaire

La capsule est ouverte en T. L'incision débute en regard du bord postéro supérieur du cotyle, proche de son croisement avec le pyramidal. Elle suit, d'arrière en avant, l'axe du col fémoral. Lors de ce temps la proximité du nerf sciatique fait volontiers préférer le bistouri froid.

L'incision se poursuit perpendiculairement le long du grand trochanter pour former un T.

Les deux volets capsulaires supérieur et inférieur sont placés sur fils tracteurs.

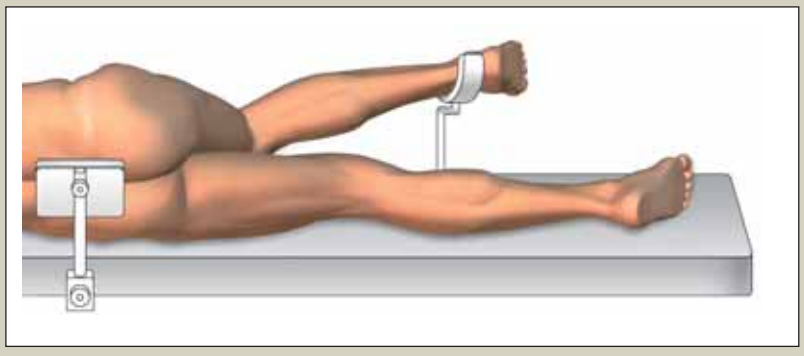



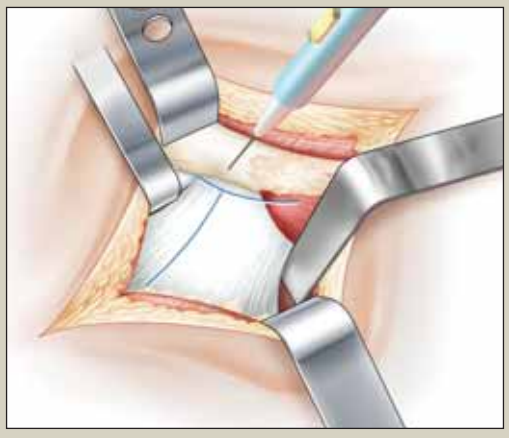

7. La luxation de hanche

La hanche est luxée en flexion-adduction-rotation interne. Le col fémoral est sectionné de façon habituelle à la scie oscillante à partir de la fossette digitale.

L'extraction de la tête est facilitée par une bascule du col vers le haut qui est ensuite tractée à l'aide d'un davier de Faraboeuf.

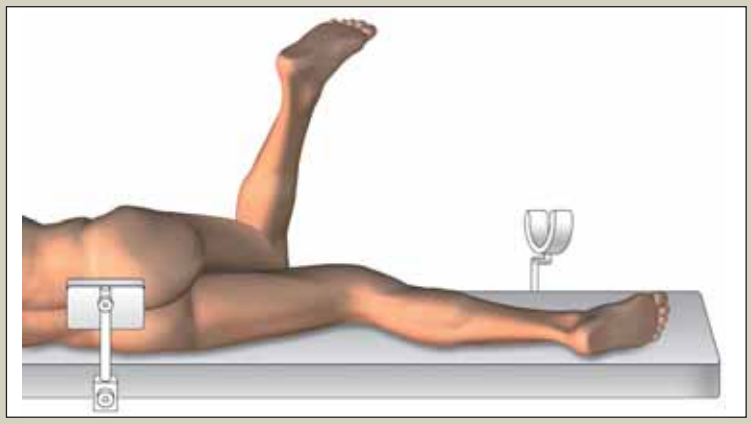



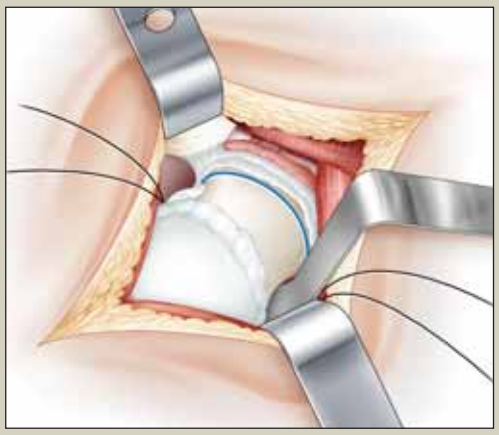

BIBLIOGRAPHIE

1. GOLDSTEIN WM, BRANSON JJ, BERLAND KA, GORDON AC (2003) *Minimal-incision total hip arthroplasty.* J Bone Joint Surg (Am), 85, 33-8.

2. WENZ JF, GURKAN I, JIBODH SR (2002) *Mini-incision total hip arthroplasty: a comparative assessment of perioperative outcomes*. Orthopedics, 25,1031-43.

3. WOOLSON ST, MOW CS, SYQUIA JF, LANNIN JV (2004) *Comparison of primary total hip replacements performed with a standard incision or a mini-incision*. J Bone Joint Surg (Am), 86, 1353-8.

4. WRIGHT JM, CROCKETT HC, SCULCO TP (2001) *Mini-incision for total hip arthroplasty*. Orthopedic Special Edition, 7, 18-20.

5. DIGIOLA III A, PLAKSEYCHUK AY, LEVISON TJ, JARAMAZ B (2003) *Mini-incision technique for total hip arthroplasty with navigation.* J Arthoplasty, 18, 123-8.

6. CHUNG WK, LIU D, FOO LS (2004) *Mini-incision totale hip replacement. Surgical technique and early results.* J Orthop Surg (Hong Kong), 12, 19-24.

7. CHIMENTO G, PAVONE V, SHARROCK N, KAHN B, CAHILL J (2005) *Minimally invasive total hip arthroplasty. A prospective randomized study*. J Arthoplasty, 20,139-44.

8. OGONDA L, WILSON R, ARCHBOLD P, LAWLOR M, HUMPHREYS P (2005) *A minimal-incision technique in total hip arthroplasty does not improve early post-operative out-comes*. J Bone Joint Surg (Am), 87,701-10.

9. NAKAMURA S, MATSUDA K, ARAI N, WAKIMOTO N, MATSUSHITA T (2004) *Mini-incision posterior approach for total hip arthroplasty.* Int Orthop ,28,214-7.

10. SCOTT RD (December12-14 1996) *Posterior capsulorraphy for hip stabilisation.* 12th Annual Current Concepts in Joint Replacement Proceedings, Orlando, Florida, 87

11. PELLICI PM, BOSTOM M, POSS R (1998) *Posterior approach to total hip replacement using enhanced posterior soft tissue repair*. Clin Orthop 355: 224-8

12. CHIU FY,CHEN CM (2000) *The effect of posterior capsulorraphy in primary total hip arthroplasty. A prospective randomised study*. J.arthroplasty 15(2): 194-9

13. GOLDSTEIN WM, GLEASON TF, KOPPLIN M , BRANSON JJ (2001) *Prevalence of dislocation after total hip arthroplasty through a posterolateral approach with partial capsular capsulotomy and capsulorrhaphy*. J Bone Joint Surg Am 83-A Suppl: 2-7

14. DIXON MC, SCOTT RD, SCHAI PA, STAMOS V (2004) *A simple capsulorrhaphy in posterior approach for total hip arthroplasty.* J Arthroplasty 19(3): 373-6

8. L'exposition du cotyle

Trois écarteurs disposés de façon circulaire permettent l'exposition du cotyle. A chaque temps une position différente du membre facilite leur mise en place.

• L'écarteur antérieur col de cygne est positionné de façon tactile. Son extrémité suit le fond du cotyle pour s'accrocher en avant de la corne antérieure après perforation de la capsule au ras de l'os. Le bord antérieur du cotyle n'est pas visualisé avant sa mise en place.

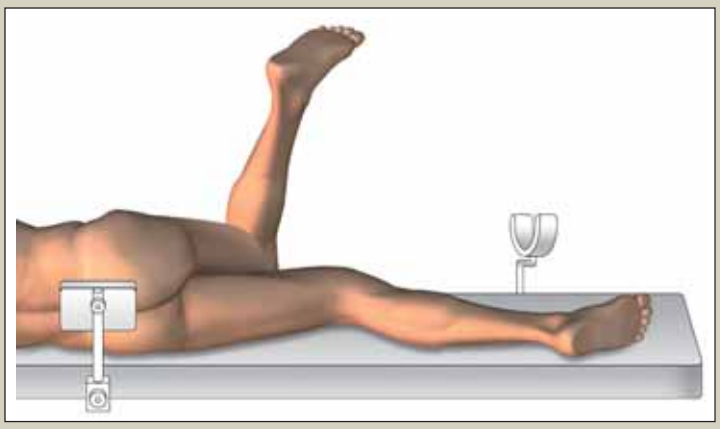

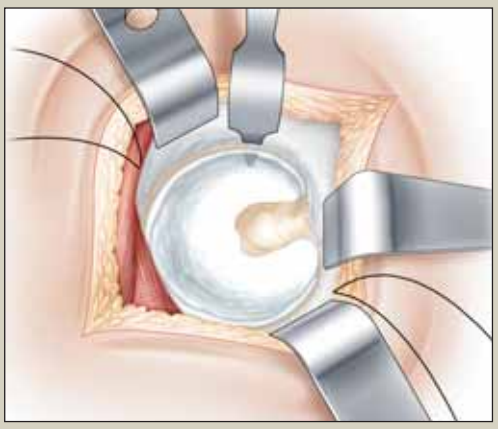

• Le tendon du pyramidal et le lambeau capsulaire supérieur sont récliné vers le haut.
Ce temps est le plus délicat. La mise en abduction neutre du membre favorise la détente du tendon. Le volet capsulaire est tracté vers le haut. Le bourrelet cotyloïdien sous-jacent apparaît.

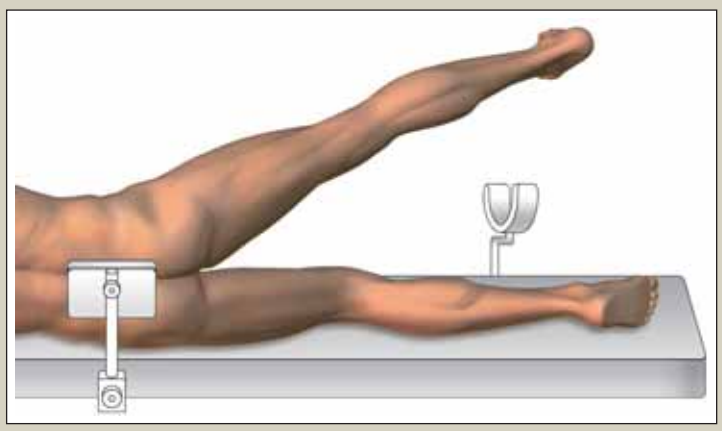
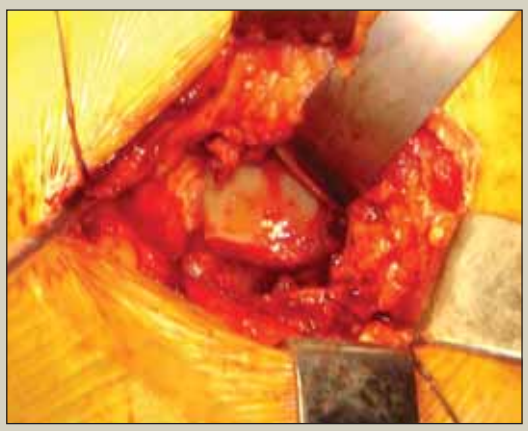
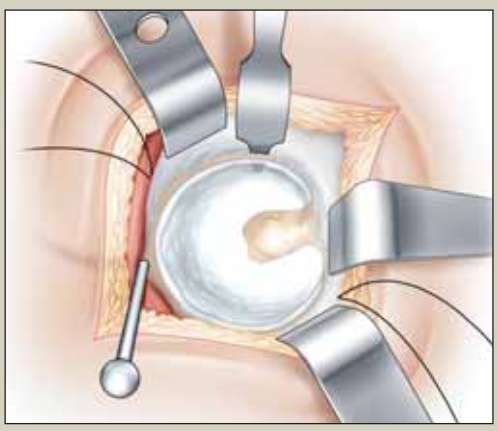

Un espace est dégagé vers l'avant, au ciseau, entre capsule et bourrelet. La fixation est assurée par un clou de Stenman, incliné en avant, fiché 1 à 2 cm au dessus du cotyle.

• Dans le bas de l'incision l'écarteur contre coudé de Hohmann est facilement repositionné en dessous de la corne postérieure du cotyle après perforation ponctuelle de la capsule.

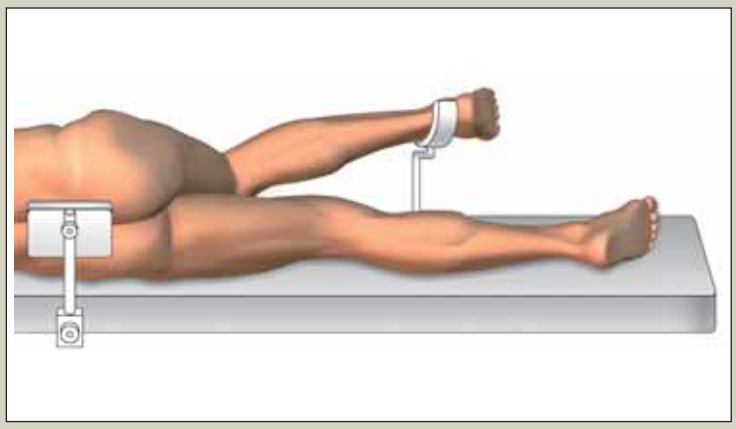
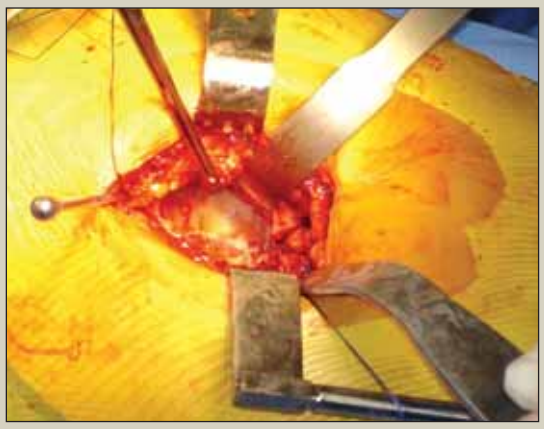
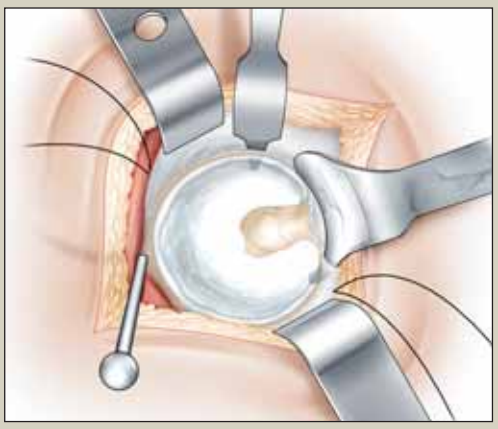

• Un clou de Stenman peut être ajouté en arrière. Positionné verticalement sur le bord postérieur du cotyle, il offre une protection supplémentaire au nerf sciatique.

9. La préparation du cotyle

Après résection du bourrelet, le cotyle est préparé à l'aide d'un ancillaire standard. Le manche de fraise est fin, sans manchon téflon. Son introduction s'effectue entre l'écarteur antérieur et l'écarteur inférieur.

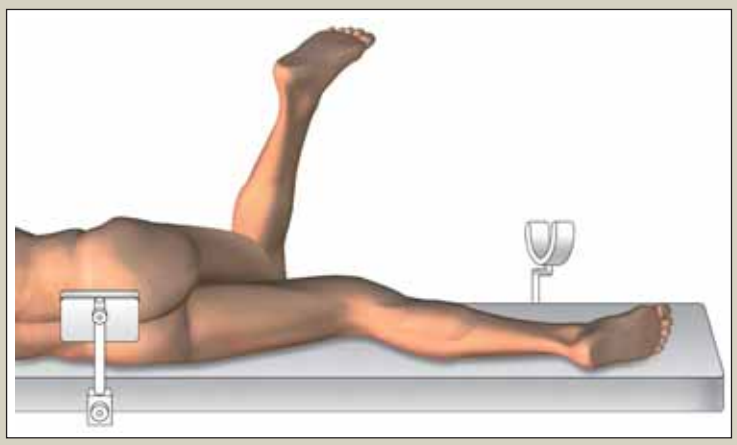

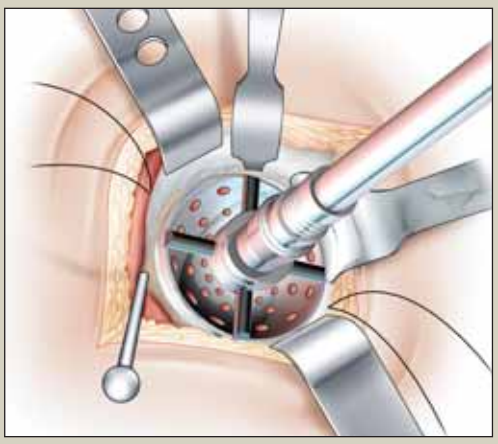

Chez le patient musclé le passage de la fraise peut débuter verticalement, facilité par une abduction du membre.

10. Mise en place du cotyle

L'impaction du cotyle s'effectue de le même manière.

Lors de son introduction la traction sur les fils capsulaires évite les interpositions

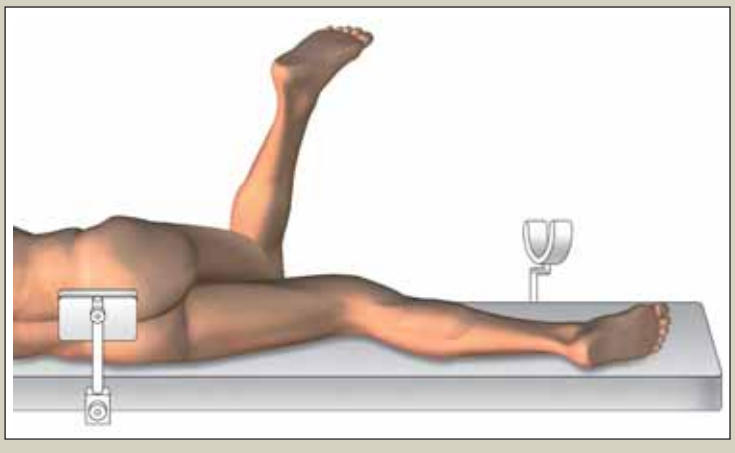

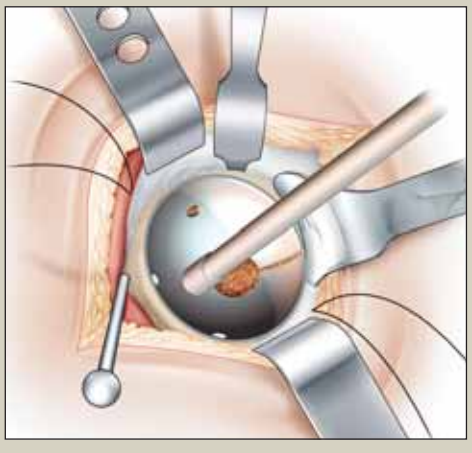

11. L'exposition fémorale

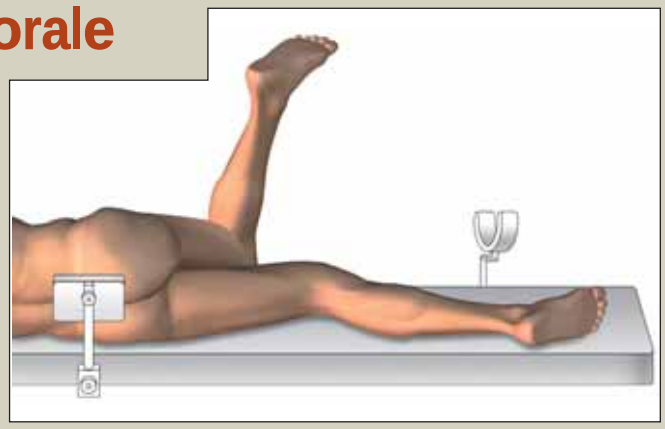



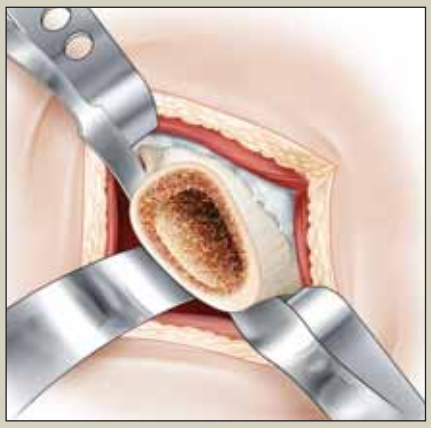

Dans cette voie d'abord le travail fémoral ne présente pas de difficultés particulières. La hanche reste en rotation interne, le pied au zénith. L'adduction du membre ramène la section du col fémoral vers le haut.

Trois écarteurs assurent une exposition longitudinale dans l'axe du fémur.

- Le cadre de Charnley, laissé en place
- Un surélévateur de fémur, positionné sous la coupe du col fémoral
- Vers l'arrière un contre coudé classique, placé sur l'avant du col

Le passage des râpes successives s'effectue dans l'axe de l'incision. Les manches sont droits. Le surélévateur de fémur protége la peau.



Une fois l'empreinte faite la tige fémorale est mise en place en prenant soin d'éviter le contact cutané avec le col fémoral prothétique lors de l'introduction.

BIBLIOGRAPHIE (suite)

15. SWANSON TV (2005) *Early results of 1000 consecutive, posterior, single-incision minimally invasive surgery total hip arthroplasty*. J Arthroplasty 6 suppl 3: 23-6

16. MAHONEY CR, PELLICI PM (2003) *Complications in primary total hip arthroplaty: avoidance and management of dislocations.* Intr Course Lect 52:247-55

17. WHITE RE, FORNESS TJ, ALLMAN JK, JUNICK DW (2001) *Effect of posterior capsular repair on early dislocation in primary total hip replacement.* Clin Orthop Relat Res 393: 163-7

18. HITOMI Y, KIZATI T, OHNO H (2005) *Seven skeletal muscles rich in slow muscle fibers may function to sustain neutral position in rodent hindlimb.* Comp Biochem Physiol B Biochem Mol Biol 140

19. SNIJDERS CJ, HERMANS PF, KLEINRENSINK GJ (2005 Oct) *Functional aspects of cross-legged sitting with special attention to piriformis muscles and sacroiliac joints*. Clin Biomech (Bristol, Avon) 28

20. STAHELIN T, VIENNE P, HERSHE O (2002) *Failure of reinserted short external rotator muscles after total hip arthroplasty*. J Arthroplasty 17(5): 604-7

21. STAHELIN T, DRITTENBASS L, HERSHE O, ET AL. (2004) *Failure of capsular enhanced short external rotator repair after total hip remplacement.* Clin Orthop Relat Res 420: 199-204

Remerciements à FH Orthopédics pour sa participation à l'illustration de cet article.

12. Réduction prothétique et contention postérieure

Lors de la réduction la traction sur les fils capsulaires évite toute interposition.

Une fois la prothèse réduite le tendon du pyramidal reprend sa place.

Il croise obliquement la partie postéro supérieure du cotyle.

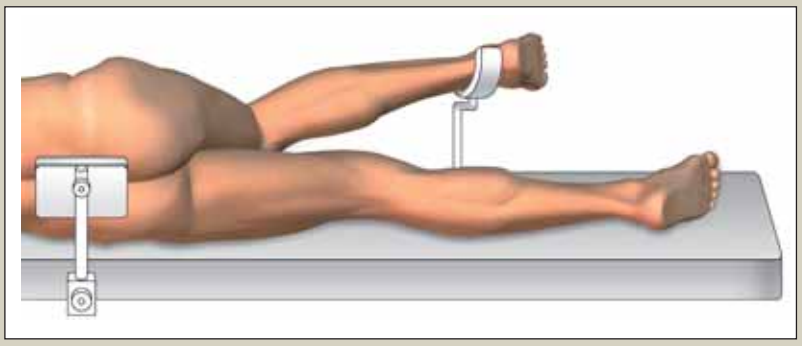

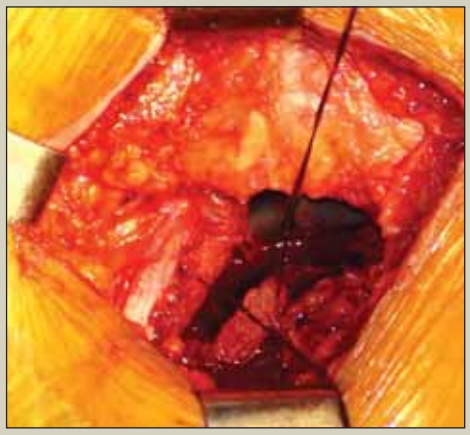

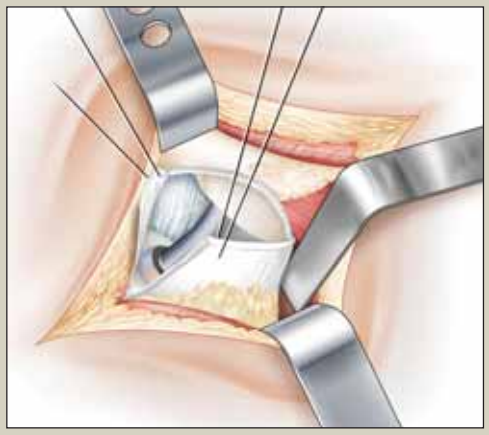

Les deux volets capsulaires sont affrontés par croisement des fils tracteurs.

Une valve expose la partie postérieure de l'incision. Plusieurs points sont passés puis noués sur la branche montante du T capsulaire. Sa branche horizontale est laissée libre.

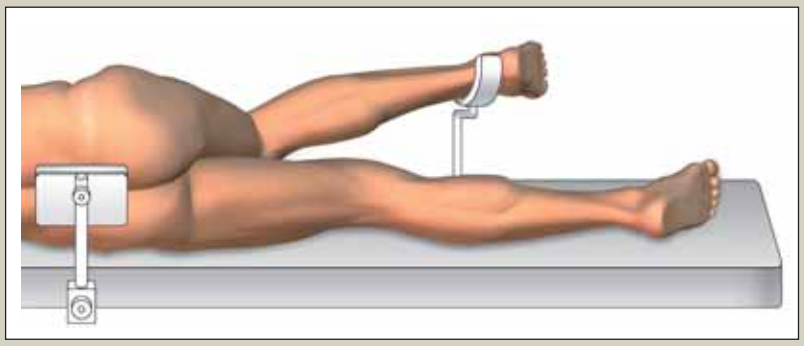



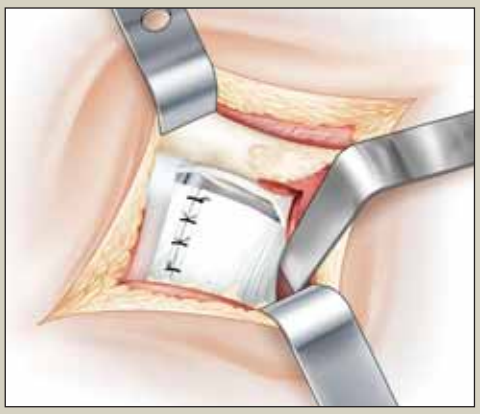

13. Fermeture musculo cutanée

L'aponévrose du grand fessier est suturée. La peau est refermée par un surjet intra dermique.

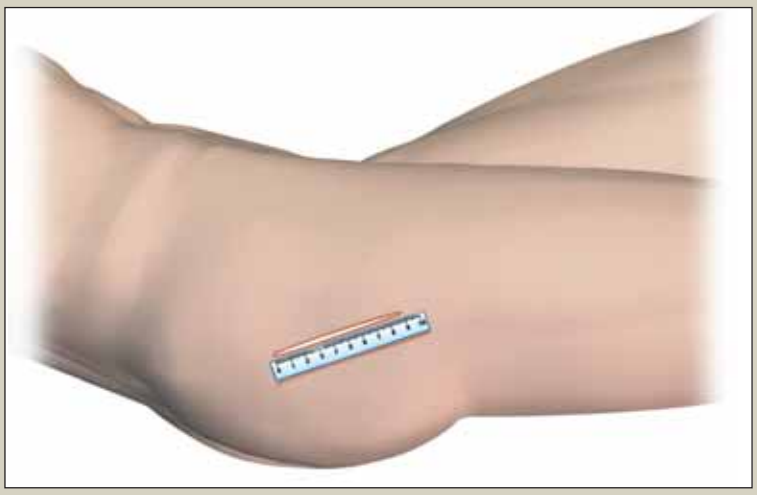

DIFFICULTES OPERATOIRES

La voie postérieure standard décrite longtemps comme une autoroute devient ici plus étroite. La prudence est de mise. Une extension est toujours possible quelque soit le stade de l'intervention.

• Une incision trop courte expose à des complications cutanées (lésions de râpage, contact entre l'implant et la peau) source d'une possible porte d'entrée septique.

• Un décalage postérieur de l'abord articulaire risque d'amener l'opérateur sur le nerf sciatique. Certaines précautions s'imposent. Le tracé de l'incision doit être précis. Après discision du grand fessier la voie suit la partie postérieure du grand trochanter. La bourse graisseuse ainsi que les muscles pelvitrochantériens sont sectionnés au plus près du massif trochantérien puis réclinés vers l'arrière avec soin.

La section capsulaire postérieure est réalisée au bistouri froid d'arrière en avant. Un clou de Stenman, positionné verticalement sur le bord postérieur du cotyle, protège le nerf lors de l'introduction des fraises.

• Le positionnement des implants est le temps capital de l'intervention. Celui-ci dépend en premier lieu de la qualité de l'installation qui est contrôlée par l'opérateur. Le décubitus latéral est strict avec un bassin fermement fixé. En per opératoire l'abduction du membre facilite l'introduction des fraises lorsque la hanche est serrée, chez un patient musclé. Lors de la mise en place des implants l'orientation du porte cotyle ou de la râpe fémorale ne doit pas être gêné par un volumineux panicule adipeux. En cas de surcharge pondérale l'incision cutanéo-graisseuse est agrandie de quelque cm sans modifier l'abord profond musculo-capsulaire qui reste mini-invasif.

• Au décours de l'intervention différentes positions du membre permettent de tendre et détendre les parties molles. L'équipe opératoire est composée du chirurgien, de son instrumentiste et d'un aide opératoire rôdé à ce type de manoeuvre.

DISCUSSIONS

Les premières publications sur la voie mini-invasive [Goldstein et al. [1], Wenz et al. [2]] ont été à l'origine d'un débat passionnel qui n'est pas sans rappeler celui des débuts de l'arthroscopie dans les années 80.

Pour ses détracteurs [Woolson et al. [3], Wright et al. [4]] l'étroitesse de l'incision et le moins bon contrôle visuel augmentent le taux de complication immédiate et rendent aléatoire le positionnement des implants. Ces risques sont réels et nous renvoient aux conseils de prudence précédemment énoncés.

Pour ses défenseurs [Digioia III et al. [5], Chung et al. [6]] les suites opératoires sont plus simples, la récupération fonctionnelle plus rapide et le taux de complication identique.

Les publications prospectives et comparatives sont peu nombreuses [Chimento et al. [7], Ogonda et al. [8], Nakamura et al. [9]]. Il est donc encore difficile de prouver objectivement l'apport bénéfique de la voie mini invasive sur des critères tel que la douleur post-opératoire, les pertes sanguines et la rapidité de la récupération fonctionnelle.

Cette difficulté d'interprétation est accentuée par certaines études ou une incision cutanée courte est dite mini invasive alors qu'elle s'ouvre, comme une « fenêtre mobile », sur une section des plans profonds comparable à une voie postérieure standard.

Dans cet exposé notre réflexion se limitera volontairement à l'incidence potentielle du respect des éléments capsulaires et musculaires sur le taux de luxation prothétique :

• La restauration du plan capsulaire a fait l'objet de nombreux travaux. Dés1996 Scott au Current concept [10] puis Pellisi et al. [11] recommandent une suture capsulaire avec une réduction du taux de luxation allant de 4% à 0% pour l'un et de 6,2 à 0,8% pour le second. Plusieurs études viennent confirmer ces résultats. La série randomisée de Chiu et al. [12] : 2,3% - 0% puis celles de Goldstein et al. [13] : 2,8% - 0,6% et de Dixon et al. [14] avec un taux de luxation de 0,4% pour 255 hanches opérées.

Chez ces auteurs la volonté de restaurer le plan capsulaire est une constante. La technique employée suit certaines variantes : pour les uns le lambeau capsulaire inférieur est suturé à la capsule supérieure [Goldstein et al. [13], Swanson et al. [15]] ou sur le gluteus médius [Scott [10], Dixon et al. [14]]. Pour les autres la suture se veut plus complète avec une réinsertion de la capsule et des muscles rotateurs externes sur le grand trochanter [Mahoney et al. [16], White et al. [17]]. Toutes ces études font état d'un taux de luxation inférieur à 1%.

• Au niveau musculaire le pyramidal est un muscle coapteur de la hanche très résistant à la fatigue [Hitomi et al. [18]].

D'après les travaux biomécaniques de Snijders et al. [19] lors de la première étape du mouvement luxant, lorsque la hanche est fléchie à 90° et mise en adduction, le pyramidal se tend et s'étire de près du quart de sa longueur. En cas de section tendineuse suivie d'une réinsertion isolée, les contrôles par marqueurs radios opaques montrent un lâchage des sutures dans 90% des cas [Stahelin et al. [20]]. Ce taux de désinsertion est ramené à 75% lorsque l'attache trochanterienne est capsulo-tendineuse [Stahelin et al. [21]].

Le pyramidal joue également un rôle dynamique et proprioceptif lors du passage du pas.

CONCLUSION

Pour le chirurgien habitué à la voie postérieure standard, la chirurgie mini invasive offre un contrôle visuel limité à travers une incision étroite. Des méthodes précises d'installation et d'exposition compensent ces contraintes.

La technique, présentée ici, se caractérise par une épargne maximum des éléments musculaire et capsulaire associant respect du pyramidal et fermeture de la capsule.

Son apprentissage prudent et progressif doit permettre un positionnement des implants satisfaisants et reproductible sans augmentation du taux de complication.

En cas de difficultés une extension est possible à tous les stades de l'intervention.

Les avantages de la chirurgie mini invasive sont encore discutés. Pour ses défenseurs la douleur post-opératoire est moindre, les pertes sanguines diminuées et la récupération fonctionnelle plus rapide.

Soulignons que cette technique conservatrice oppose à la luxation une double contention. L'une postéro-passive : la capsule articulaire suturée. L'autre postéro-active : le muscle pyramidal. ■

NB : Vidéo opératoire sur le site de la SOFCOT : Prix audio-visuel 2006 et sur **www.mini-post.com**
Durée 9 minutes.